Aus der Königl. Universitäts-Frauenklinik zu Kiel.

Über Foetus compressus sive papyraceus.

Inaugural-Dissertation

zur Erlangung der Doktorwürde

der hohen medizinischen Fakultät
der Königlichen Christian-Albrechts-Universität zu Kiel

vorgelegt von

Richard Nolte,
approb. Arzt aus Graudenz.

Kiel 1913.
Druck von Schmidt & Klaunig.

Aus der Königl. Universitäts-Frauenklinik zu Kiel.

Uber Foetus compressus sive papyraceus.

Inaugural-Dissertation

zur Erlangung der Doktorwürde

der hohen medizinischen Fakultät
der Königlichen Christian-Albrechts-Universität zu Kiel

vorgelegt von

Richard Nolte,
approb. Arzt aus Graudenz.

Kiel 1913.
Druck von Schmidt & Klaunig.

Nr. 113.
Rektoratsjahr 1912/13.

Referent: Prof. Dr. **Stoeckel.**

Zum Druck genehmigt:

Prof. Dr. **Anschütz,**
z. Z. Dekan.

Memoriae patris.

Der Foetus compressus sive papyraceus wird häufiger, als gemeinhin angenommen wird, beobachtet und zwar in der überwiegenden Mehrzahl der Fälle bei Mehrlingsschwangerschaften, nur in sehr seltenen Ausnahmen bei einfacher Gravidität. Er stellt, wie schon der Name besagt, eine zusammengedrückte Frucht dar, deren Dicke in exquisiten Fällen tatsächlich nur die Stärke eines Pergamentes erreicht.

Da nur in äußerst seltenen Ausnahmen ein Foetus compressus bei „einfacher" Gravidität beobachtet wurde, kann hier zunächst von diesen seltenen Fällen abgesehen und im allgemeinen nur auf das Vorkommen bei „mehrfacher" Schwangerschaft Rücksicht genommen werden.

Die Frage der Entstehung solcher mehrfachen Schwangerschaften hier ausführlicher zu behandeln, würde über den Rahmen der gestellten Aufgabe hinausgehen; es sei nur gestattet, zu ihrer Würdigung kurz einige Worte Straßmanns anzuführen:

„Die mehrfache Schwangerschaft, d. h. das gleichzeitige Vorhandensein mehrerer Früchte in der Gebärmutter, ist zwar beim Menschen keineswegs eine große Seltenheit, grenzt aber doch schon an das Gebiet der Pathologie an. Der Verlauf der mehrfachen Schwangerschaft, die Rückwirkung auf den mütterlichen Organismus weichen häufig von der einfachen ab. Die Früchte selbst sind weniger als bei der einfachen in der Entwicklung vorgeschritten, wenn sie sich von der Mutter trennen. Vielfach wird auch die Entwicklung

einer Frucht durch das Vorhandensein einer zweiten unterbrochen oder so schwer geschädigt, daß nur eine lebensfähig ist. Schon diese — ohne weiteres der einfachen Beobachtung auffallenden — Tatsachen deuten darauf hin, daß die mehrfache Schwangerschaft beim menschlichen Weibe meist etwas Unvollkommeneres ist als die einfache."

Unter diesem Gesichtspunkte kann man das Absterben der einen Frucht oder bei Drillingen auch zweier Früchte betrachten als eine von der Natur offengelassene Möglichkeit der nachträglichen Rückkehr zum Vollkommeneren. Nicht immer, und nicht immer rechtzeitig wird diese Möglichkeit erfüllt; doch finden wir in dem verhältnismäßig häufigen Vorkommen des Foetus compressus eine solche nachträgliche Rückkehr zum Vollkommeneren. Derartige, lange genug vor dem Ende der Schwangerschaft abgestorbene Früchte werden dann rein mechanisch von dem überlebenden Zwilling an die Wand gedrückt, nachdem ihr Fruchtwasser resorbiert ist. Der graduelle Effekt der Kompression ist also abhängig von der Stärke des Druckes selbst, wie vor allem von der Länge der Zeit, während welcher der Druck ganz oder teilweise wirksam sein konnte.

Wenn nun auch im Mittel 16 % eineiige Schwangerschaften auf 84 % zweieiige kommen, so ist doch das Absterben der einen Frucht weit häufiger bei eineiigen. Straßmann fand unter 475 Zwillingsgeburten 5 Foetus papyracei; davon waren 3 Monochoriaten, 1 mal fanden sich zwei Choria und 1 mal war eine zweifelhafte Angabe bei gemeinsamer Placenta.

Die Ernährungsbedingungen sind eben für Zwillinge erschwert, und zumal bei einfachem Chorion führen die Asymmetrien des dritten Kreislaufs häufig zum Absterben der Frucht. Eine genauere Beschreibung gibt uns Ahlfeld: „Bis zu der Zeit, wo die Allantois aus dem Enddarm hervorsproßt, also ca. bis zum 12. Tage, geschieht die Entwicklung völlig normal. Auch zu dieser Zeit besteht die

einzige Anomalie, die aber schwerere Ernährungsstörungen zur Folge hat, darin, daß die Allantoisgefäße — die späteren Nabelschnurgefäße — auf der gemeinsamen Placenta in allzu große Abhängigkeit voneinander kommen. Wenn die Kommunikation nur in Kapillaranastomosen besteht, so pflegt ein schädigender Einfluß auf einen der Zwillinge nicht zu entstehen, wie wir an der großen Zahl von homologen Zwillingen sehen können, bei denen stets ein mehr oder minder ausgebreitetes gemeinsames Haargefäßnetz vorhanden ist. Handelt es sich aber im weiteren Verlaufe der Entwicklung um Kommunikationen größerer arterieller Gefäße, so kann bei geeigneten Verhältnissen eine Stauung in dem arteriellen System eintreten, der der schwächere Foetus zum Opfer fällt. Nehmen wir an, daß die beiden Gefäße unter ziemlich spitzem Winkel miteinander in Verbindung treten, so würde, wenn die Herzkräfte gleich wären, keine andre Folge zu beobachten sein, als daß die Geschwindigkeit der Blutströme sich gleichmäßig um etwas verminderte. Da aber gleiche Druckkraft der Herzen nicht vorhanden ist, so tritt ein Überwiegen des einen, eine Stauung des anderen Kreislaufs ein. Dieses Mißverhältnis wird nun stets gravierender, bis der Tod der benachteiligten Frucht eintritt. Während sich schon vorher ein Unterschied in der Fruchtwassermenge zeigt, hört post mortem die Sekretion völlig auf. Die immer mehr sich ausbreitende größere Frucht drückt die kleinere an die Wand."

Thieß berichtet an der Hand eines konkreten Falles über seine Untersuchungen. Er hat nach dem Vorbild von Schatz die Placenta injiziert und äußert sich folgendermaßen:

„Über die Entstehung der Foetus papyracei bestehen geteilte Ansichten. Die alte Lehre von der Superfoetation sei nur selten in Berechnung zu ziehen, da ja die meisten Foetus papyracei monochorii seien. Es würde als ätiologisches Moment der Verödungsprozeß des primären Gefäß-

netzes, ferner Störungen im späteren fertigen Placentarkreislauf, wie Torsion oder Striktur, Insertio velamentosa oder ungleiche Länge der Nabelschnur in Betracht kommen, so daß der Foetus papyraceus auf ähnliche Weise entstehe, wie der Akardiacus und seine Verwandten. Es können in der Placenta frühzeitig dynamische Asymmetrien entstehen, die den einen Zwilling zu schlechterer Ernährung und so zum langsameren Wachstum bezw. zum Absterben brächten. Man könne auch mit Küstner annehmen, daß der kräftigere Foetus das größere Gebiet der Placenta versorge, und dann infolge besserer Ernährung den übrigen Teil der Placenta usurpiere. Jedenfalls sei die von Schatz gegebene Erklärung des Entstehens der Akardiaci auch wohl die häufigste Ursache zur Entstehung des Foetus papyraceus.

Den Beweis — wenigstens für diesen Fall — liefere die vorgelegte Placenta. Beiderseits Insertio marginalis, oberflächliche Anastomosen seien vorhanden. An dem ursprünglichen Transfusionsäquator machten die Gefäße des lebenden Kindes viele Windungen und Krümmungen und gingen auf den ursprünglich von dem andern Foetus versorgten Teil der Placenta über. Hier also seien dynamische Asymmetrien und Differenzen die Ursache des Absterbens der Frucht."

Thieß schließt sich also hier der Meinung von Schatz und Straßmann an, die ja auch von Ahlfeld geteilt wird, der aber seinerseits betont, daß die von ihm beschriebene Entstehungsart nicht die einzige, nicht einmal die häufigste sei. Ahlfeld erwähnt als weitere Ursachen des Todes der einen Frucht Blutungen zwischen die Chorionzotten, die die Gefäße des einen Foetus komprimieren, ferner mit Thieß und vielen andern Autoren Anomalien der Nabelschnur, Torsion, Kompression, Umschlingung usw.

Für die Berechtigung der von Schatz vertretenen Annahme, daß die Entstehungsart des Foetus papyraceus unter Umständen dieselbe sein kann, wie die des Akardiacus,

spricht auch ein von Bretschneider beschriebener Fall, bei dem als Effekt einer eineiigen Drillingsschwangerschaft neben einem gesunden Mädchen gleichzeitig ein Akardiacus und ein Foetus papyraceus geboren wurden.

Gelegentlich ist auch das Vorhandensein einer längeren Nabelschnur als Todesursache angegeben worden (Thieß). Der Gedankengang war wohl der, daß der längere Weg und die dadurch bedingte Verlangsamung des Blutstroms geeignet erschienen, sich zu einer immer schwerwiegender werdenden Zirkulationsstörung zu gestalten, die dann das Absterben der einen Frucht herbeiführte. Über einen solchen Fall berichtet Etheridge. Hier war die zu dem Foetus papyraceus gehörige Nabelschnur 10 cm länger als die des lebendgeborenen Kindes.

Über das Entstehen je eines Foetus papyraceus, dessen Tod durch velamentöse Insertion der Nabelschnur herbeigeführt oder begünstigt wurde, berichten Ritchie und v. Lichem.

Daß vor allem auch Lues oft als ätiologisches Moment in Betracht kommt, liegt klar auf der Hand, indem dieselbe zu apoplektischen Abschlüssen von größeren Placentarteilen prädisponiert (Zacharias u. a.). Eine ähnliche Bedeutung darf man der Nephritis beimessen, wie es z. B. ein von Schütz beschriebener Fall zeigt. Abel berichtet über einen Fall, bei dem er annimmt, daß das Absterben der einen Frucht durch eine ungünstige Nidationsstelle bedingt sei, welche Todesursache auch von Hohlweg ausdrücklich geltend gemacht wird, der annimmt, daß der eine Foetus infolge besserer Ernährung rascher wachse und dadurch den andern an die Wand presse. Doch dürfte diese Ursache — wenigstens primär — nur bei zweieiiger Schwangerschaft in Betracht zu ziehen sein, wie denn auch der Fall von Abel zwei Chorien zeigte.

Eine weitere von Hohlweg, wie auch von Freund, v. Lichem u. a. erkannte Todesursache stellen herdweise,

lokal bleibende, endometritische Prozesse dar, die im Gebiet der Placenta des abgestorbenen Foetus sich vorfanden.

Wie ferner durch amniotische Stränge Abschnürungen von Gliedern statthaben, so zeigt ein von Goldberger berichteter Fall ein entsprechendes Bild, die Abschnürung der Nabelschnur. Wenn nun auch hier nur mit Wahrscheinlichkeit auf diese Todesursache der einen Frucht geschlossen werden kann, so beschreibt doch Neumann einen ganz entsprechenden Fall, bei dem der Tod sicher durch amniotische Abschnürung der Nabelschnur eintrat, was durch genaue mikroskopische Untersuchung nachgewiesen werden konnte.

Daß auch gröbere mechanische Insulte das Absterben einer Frucht herbeiführen können, zeigt ein von Stratz berichteter Fall. Hier trat der Fruchttod ein durch die starke Anstrengung der Bauchpresse gelegentlich einer Singstunde, wobei die Patientin eine Ohnmacht bekam und Wasser verlor. 2 Monate danach wurde mit einem Foetus vom Ende des 4. Monats ein Foetus papyraceus vom 2. Monat geboren. Auch A. Müller berichtet über einen ähnlichen Fall. Hier war die Schwangere über eine Stufe gefallen und hatte sich an einem eisernen Ofen gegen den Leib gestoßen. Danach hatten 3 Tage lang Kreuzschmerzen bestanden — und bei der Geburt kamen mit einem lebenden Kinde zwei Foetus papyracei zur Welt, deren Alter der Zeit des Traumas entsprach.

Ob diese angegebenen Traumen „direkt“ den Tod der Früchte veranlaßt haben, fand sich nicht angegeben, doch scheint es nur in dem ersten, von Stratz angegebenen Falle zuzutreffen, wo nach dem Verlust des Fruchtwassers der mechanische Druck auf die Frucht deren Tod herbeigeführt hat. In dem Falle von Müller scheint, da kein Fruchtwasserverlust eintrat, eher anzunehmen zu sein, daß das Trauma die Nidationsstelle der Placenta traf und hier eine Blutung hervorrief, die ihrerseits erst wieder durch

Kompression der Gefäße den Tod der beiden Früchte veranlaßte, während die dritte ausgetragen wurde.

Oft auch läßt sich über die Ätiologie des Absterbens ein sicheres Urteil nicht fällen, bisweilen fehlt selbst jede begründete Vermutung. Man muß dann einfach das Faktum hinnehmen, wie bei dem später noch genauer zitierten Falle des kleinsten beobachteten Foetus papyraceus von Loennberg, Stockholm.

Im allgemeinen nimmt man wohl an, daß zum Entstehen eines Foetus papyraceus das Absterben der einen Frucht zwischen dem dritten und sechsten Monat erfolgt sein muß, da dann in späterer Zeit die Frucht zu groß geworden ist, um ein Austrocknen und Plattdrücken noch zuzulassen, andererseits aber im ersten und zweiten Monat die Früchte so klein sind, daß sie vollständig resorbiert werden. Tatsächlich stammen ja die meisten Foetus papyracei aus der Zeit des 3. bis 6. Monats, nur ein Fall ist in der Literatur genannt, bei dem der Foetus compressus älter als sechs Monate war. Es ist dies der von Geuer berichtete; der Foetus stammte aus dem Anfang des 7. Monats. — Die 20jährige Secundipara litt seit „4“ Monaten an „Krämpfen“ im Unterleib, als die Geburt eintrat, die bezüglich des lebenden Kindes spontan war; der Foetus papyraceus wurde in Steißlage „extrahiert“ und erwies sich als völlig mazeriert und wachsweich. „Die Frucht entspräche dem Anfang des 7. Monats“, berichtet Geuer. — Es scheint hier nur eine schätzungsweise Altersbestimmung stattgefunden zu haben, wobei die — durch das Wort „wachsweich“ angedeutete — Gewebeauflockerung sehr leicht mit der Extraktion zusammen einen nicht unerheblichen Schätzungsfehler bedingt haben kann. Es erscheint daher nicht ausgeschlossen, daß der Foetus bereits in einem früheren Alter zum Absterben gelangt ist, als dem angenommenen 7. Monate.

Bezüglich der Maximalaltersgrenze der Foetus compressi scheint also tatsächlich eine gewisse Gesetzmäßigkeit zu

bestehen, jedenfalls wird der Annahme von 6 Monaten als oberste Grenze durch Tatsachen nicht widersprochen. Anders dagegen steht es mit der minimalen Altersgrenze des 3. Monats.

Hier sind mehrere Fälle in der Literatur bekannt, bei denen das Alter der Foetus papyracei als im 2. Monat abgestorben festgestellt werden konnte. Über solche Fälle berichten Stratz, Bäcker, Goldberger und Sundberg. Das Röntgenbild dieses letzteren Falles zeigte bereits Knochenkerne, und erschien es nach Loennberg nicht ausgeschlossen, daß es sich hier um einen Akardiacus amorphus handelte, so daß er leicht auch noch älter als vom 2. Monat sein könnte. Aber auch von diesem abgesehen sind die andern angeführten Fälle sowie der des kleinsten bekannten Foetus papyraceus nicht mit dieser Annahme in Einklang zu bringen.

Diesen kleinsten bekannten Foetus papyraceus beschreibt Loennberg, Stockholm, aus dem Jahre 1898.

„Eine 37jährige Secundipara wurde von einem kräftigen, gesunden Knaben entbunden. Die Placenta zeigte ganz am Rande eine halbkreisförmige, schwielenartige Bildung auf der Außenseite des Chorion, das sich von diesem leicht ablösen ließ. Dieses Gebilde war 9 cm lang, 5 cm hoch, von schwielig-lederartiger Konsistenz, braunroter bis graubrauner Farbe; die Dicke wechselte, betrug in der Mitte 3 mm, nahm nach den Seiten zu allmählich ab.

Nach der Ablösung von dem Chorion sah man etwas lateral in diesem Gebilde einen länglichen Körper durchschimmern, der in einer Kapsel von dünnen Häuten eingeschlossen lag. Nach Durchtrennung der Häute fand sich, daß dieser kleine gelbbraune Körper unzweideutig einen kleinen Foetus papyraceus darstellt. Derselbe war 17 mm lang, am Kopfende 8 mm breit und 1 bis 2 mm dick. Die genau bilateral zusammengedrückte Frucht zeigte die Extremitäten nur als kleine Hervorragungen, am Kopfteil ein dunkel pigmentiertes Pünktchen, das Auge, und nebenbei

an der Vorderseite kleine, unregelmäßige Einkerbungen, die Kiemenspalten. Besondere Details ließen sich indessen nicht erkennen. Die Nabelschnur befestigte sich 2 mm vom Schwanzende des Foetus papyraceus, wechselte bedeutend an Dicke und war zwischen 3 und 4 cm lang. Genaue Messung war nicht möglich, da sie zusammengeknickt in scharfem Winkel lag, der sich nicht ausgleichen ließ, ohne das Präparat zu zerstören. Der Foetus lag in einer kleinen Flüssigkeitsmenge, sonst war seine Amnionhöhle zusammengefallen, ja die Flächen des Amnion waren stellenweise miteinander verklebt.

Die Röntgenuntersuchung gab ein völlig negatives Bild, somit mußte der Tod sicher vor der 7. Woche eingetreten sein, zu welcher Zeit die ersten Knochenkerne auftreten. Die ganze Gestalt, wie die Entwicklung der Extremitäten berechtigten zu der Annahme, daß der Tod in der 4. bis 5. Woche eingetreten war, die größte Wahrscheinlichkeit sprach für ein Alter von höchstens „fünf Wochen". Für die Ätiologie des Absterbens bot sich keinerlei Anhalt."

Zu bemerken wäre noch, daß es sich hier um eine zweieiige Schwangerschaft handelte, — denn es bestanden 2 Chorien und eine Interdecidua, — sowie, daß dieses Gebilde anfangs für ein Blutcoagulum gehalten wurde. Nur aufmerksamste Beobachtung erhielt diesen seltenen Fall der Wissenschaft, und es liegt die Annahme nicht fern, daß die Mehrzahl so jung verstorbener Früchte lediglich wegen ihrer Kleinheit der Aufmerksamkeit des Beobachters entgehen, zumal derart kleine Foeten in der Geburtshilfe kaum jemals einen praktischen Nachteil haben, der die Aufmerksamkeit auf sie lenken könnte; meist gehen sie wohl einfach als Blutcoagulum verloren.

Wenn somit die zitierten Fälle, sowie besonders der letzte genauer angeführte Fall eine Altersbegrenzung nach unten hin — wenigstens für die angegebene Grenze des 3. Monats — nicht zulassen, so muß doch, wie schon

gesagt, die Möglichkeit einer solchen nach oben hin — für den 6. Monat — durchaus zugegeben werden, solange nicht neue Tatsachen eine andre Beurteilung verlangen.

Wie schon anfangs erwähnt, sind Fälle von Foetus compressus bei einfacher Gravidität äußerst selten, und kann man hier gewissermaßen zwischen echten — „intrauterinen" — und unechten — „extrauterinen" — unterscheiden.

Von echten, intrauterinen Foetus compressi sind in der Literatur nur zwei Fälle bekannt, bei denen eine einfache normale Gravidität bestand, bis dann der Tod der Frucht eintrat, der aber die Unterbrechung der Schwangerschaft „nicht" herbeiführte.

In dem von Fruitnight 1884 beschriebenen Falle trat im 3. Monat infolge eines Schreckens eine Blutung auf, die sich nach einigen Wochen unter Schmerzen wiederholte. 7 Monate danach erst wurde ein dreimonatiger, stark zusammengedrückter, brüchiger, dunkelbrauner und pergamentähnlicher Embryo geboren, dessen Brust- und Baucheingeweide frei zutage lagen. Die einfache Placenta war hart, trocken, gelblich, zeigte Spuren von fettiger Degeneration. Es fehlte jede Spur von Fäulnis. Irgendwelche Anomalien der Gebärmutter bestanden nicht.

Der zweite Fall ist von Bompiani 1886 berichtet. Eine Quintipara, mit einem großen submukösen Myom der vorderen Uteruswand behaftet, stieß am rechtzeitigen Ende der Schwangerschaft einen 9 cm langen Embryo aus, der sich als Foetus papyraceus erwies. Eine Placenta ging nicht mit ab, schien aber in Form von Detritus durch die vielen intrauterinen Einspritzungen ausgespült zu sein. In den späteren Monaten traten dann starke Blutungen auf.

Die in dem zweiten Fall vorgenommenen Einspritzungen sowie das große Myom, im ersten Falle der plötzliche Schrecken, der die Blutungen auslöste, geben wohl Anhaltspunkte für das Absterben der Früchte, doch läßt sich nicht erklären, warum in diesen Fällen ein Abort ausblieb und

erst am normalen Ende der Schwangerschaft die Ausstoßung der inzwischen zu Foetus papyracei umgebildeten Früchte eintrat. Jeder Erklärungsversuch dürfte hier hypothetisch bleiben.

Dagegen ist die Unmöglichkeit, die Schwangerschaft auf natürlichem Wege zu beenden, bei den unechten — extrauterinen — Fällen von Foetus papyraceus bei einfacher Gravidität von selbst gegeben. Solche Fälle, bei denen bei der operativen Beseitigung der Extrauteringravidität Foetus papyracei gefunden wurden, sind von Brohl, Falck, Pawlik und Sinclair berichtet worden, sowie ferner von Russel-Andrews, London, wo gelegentlich der operativen Beseitigung einer „doppelseitigen" Extrauteringravidität neben einem normalen 3½monatigen Foetus ein jüngerer Foetus papyraceus gefunden wurde.

Gewissermaßen als Übergang zwischen den echten und unechten — den intra- und extrauterin gefundenen Foetus papyracei stellt sich ein von Freund beschriebener Fall dar. Freund fand bei Laparatomie einen komprimierten Foetus vom 5. Monat ohne Zwilling nach vorangegangener Fundusruptur bei infantilem Uterus.

Auch abgesehen von diesen letzteren, mehr in das Gebiet der Gynäkologie gehörigen Fällen, den Extrauteringraviditäten, dürfte es von Interesse sein, aus den vorhandenen Berichten einmal geburtshilflich den praktischen Nachteil bezw. die angedeuteten Möglichkeiten eines solchen zusammenzustellen. Doch zuvor seien den angeführten und in der Literatur genannten Fällen drei aus der Kieler Universitätsfrauenklinik berichtete hinzugefügt. Fall I und II sind nach den Journalen, Fall III außerdem nach eigener Beobachtung angeführt.

Fall I.

Die 22jährige, III para, Erna P., die seit dem 14. Jahre alle 3 Wochen regelmäßig 4 bis 5 Tage mit mäßigen Schmerzen menstruierte, wird völlig entbunden eingeliefert.

Außer der toten Frucht wird ein zusammengerollter, etwas mehr als fünfmarkstückgroßer Foetus compressus mitgebracht.

Die Entbundene hatte in den letzten zwei Monaten vereinzelt Erbrechen.

Die Placenta und sonstigen Teile fehlten.

Der Foetus ist auf Tafel I, Nr. 3 röntgenographisch aufgenommen und wird bei Besprechung der Tafeln noch genauer berücksichtigt.

Fall II.

Die 22jährige, I para, Julie S., die seit dem 16. Jahre alle 4 Wochen regelmäßig und ohne Beschwerden menstruierte, hatte die letzte Menstruation Mitte Februar 1907; sehr wenig Erbrechen; erste Kindsbewegung Mitte Juli 1907. Sie kommt am 14. September in die Klinik.

4 h p. m. Wehenbeginn,

6 h p. m. Blasensprung,

gleich darauf Geburt eines im dritten Grade mazerierten Foetus von ca. 30 cm Länge.

Nach Abnabelung desselben stellt sich eine zweite Blase und mit den nächsten Wehen erscheint mitsamt den ganzen Eihäuten und der Placenta ein zweiter, noch in seine Eihäute geschlossener Foetus von ca. 20 cm Länge. Dieser zweite Foetus ist ein deutlicher Foetus compressus.

Die Nachgeburt zeigt gemeinsame Placenta und gemeinsames Chorion, doppeltes Amnion.

Der zu dem kleineren Foetus gehörige Placentarabschnitt, der aber der größere ist, ist weißlich infarziert, während der kleinere Teil, zu dem mazerierten Foetus gehörig, zwar auch pathologisch verändert ist, aber doch dem normalen Placentargewebe noch ähnlich sieht.

Der Uterus ist leicht atonisch, es blutet etwas nach, doch kommt die Blutung auf Secacorium und heiße Douche zum Stillstand.

Tafel II zeigt beide Früchte nebeneinander; nähere Beschreibung siehe dort.

Fall III.

Elisabeth V., 30 Jahre alt, Ingenieursfrau, I para.

Vater †, Mutter † Diabetes. Geschwister gesund, selbst stets gesund gewesen.

Erste Menstruation mit 12 Jahren, stets regelmäßig, ohne Beschwerden.

Letzte Menstruation: 1. II. 11.

Erste Kindsbewegung Anfang Juli 1911.

Eröffnungswehen: 22. Oktober 8 h p. m.

24. X. 11. 2 h a. m.

Äußere Untersuchung: II. Schädellage, Rücken und Herztöne rechts, Kopf fest auf dem Beckeneingang.

Aus der Vulva hängen die unteren Extremitäten eines mumifizierten Foetus, der zu Beginn der inneren Untersuchung herausgleitet und von der Nabelschnur abreißt. Länge ca. 20 cm. Derselbe erweist sich als Foetus papyraceus.

Innere Untersuchung: Muttermund fünfmarkstückgroß, die Blase steht, Kopf fest auf dem Becken, Pfeilnaht quer, Fontanellen nicht erreichbar.

24. X. 9 h 40′ a. m.

Blase springt, wobei sich reichlich Fruchtwasser entleert, Herztöne dauernd gut, wenn auch beschleunigt.

10 h 15′ a. m.

Spontangeburt eines lebensfrischen, etwas frühreifen Kindes nach dem Mechanismus der II. Schädellage; Damm intakt.

10 h 40′ a. m.

Spontane Ausstoßung der Placenten, deutlich getrennt. In den Eihäuten hängt ein zweiter Foetus papyraceus; Placenten vollständig.

Temperatur post partum 37 °.

Gewicht der Placenten: 800 g.
Blutmenge: 570 g.
Länge der Nabelschnur: 48 cm.
Eihäute: vollständig.
Insertion: seitlich.

Auf Befragen ließ sich feststellen, daß in der Familie weder ihres Gatten noch der eigenen jemals Zwillings- oder gar Drillingsschwangerschaft vorgekommen sei.

Das Wochenbett verlief afebril und wurde die Wöchnerin auf Wunsch nach 10 Tagen entlassen.

Die Placenten sind durch einen zwei Zentimeter breiten Saum voneinander getrennt; die erste ist völlig normal und hat ein Chorion und „ein Amnion"; die zweite ist vollkommen hart, komprimiert, 0,3 bis 0,8 cm dick, weiß und schwartig, sie hat ein Chorion und „zwei Amnien".

Der kleinere der beiden Foetus papyracei hat eine 18,5 cm lange Nabelschnur mit genau marginaler Insertion; sie ist ganz flach und einmal um den linken Oberschenkel der Frucht gewunden. Der Foetus in seiner natürlichen Haltung zeigt die Maße: 12,5 : 5,0 : 1,6.

Die Nabelschnur des zweiten Foetus ist 25 cm lang, stark gedreht, zeigt mehrere Knoten (falsche) und war dicht am Nabel abgerissen; die Maße dieses Foetus sind: 21,0 : 5,5 : 1,3.

Das Alter beider Foeten ist anscheinend dasselbe, die Differenzen der Maße sind durch die Haltung bedingt.

Die Untersuchung ergab keinen Anhalt für die Ätiologie des Absterbens. Es bliebe nur eine ungünstigere Nidationsstelle als Annahme, doch liegen die Verhältnisse möglicherweise viel einfacher.

Die Verteilung ist folgende: Es sind ursprünglich zwei Eier, die befruchtet sind, die eine Anlage bleibt einfach, die zweite verdoppelt sich. (Die mikroskopische Untersuchung der Eihäute zeigte das entsprechende Bild.) Beide Fruchtanlagen, I und II a und b, wuchsen nun, wobei die einfache Anlage I mehr Nährstoff zu ihrer Verfügung hatte, als jede

der beiden Teilanlagen a und b der Anlage II. So gerieten allmählich diese beiden Teilanlagen ins Hintertreffen, bis dann schließlich infolge der Raumbeschränkung der kräftigere Drilling die beiden andern minder kräftigen an die Wand drückte, gewissermaßen als Ausdruck der eingetretenen Insuffizienz des mütterlichen Organismus, die Anlage der Zwillinge mit der entsprechend größeren Nahrungsmenge zu versorgen als die andre einfache Anlage.

Eine gewisse Stütze dieser Ansicht läßt sich in dem Umstande sehen, daß die beiden eineiigen Zwillinge zur selben Zeit abgestorben sein müssen, da ihr Alter tatsächlich gleich ist.

Tafel III zeigt die beiden Früchte, und sei auch hier bezüglich der Altersbestimmung auf das dort Gesagte verwiesen.

Nach welcher Richtung hin kann nun ein Foetus papyraceus einen Nachteil in der praktischen Geburtshilfe herbeiführen?

Einmal können große quergelagerte Foetus compressi natürlich ein Geburtshindernis bedeuten, doch haben sie hier keine andre Bedeutung, als ein normaler Zwilling sie haben würde; man kann daher wohl von der genaueren Würdigung dieses Punktes absehen.

Zum andern ist es möglich und von Lomer 1889 tatsächlich berichtet, daß ein vorgefallener Kopf des Foetus compressus eine — natürlich pulslose — Nabelschnur vortäuschte. Da zudem die Hebamme noch angab, kurz zuvor Pulsationen an dieser vermeintlichen Nabelschnur gefühlt zu haben, wurde die lebende Frucht mittelst Forceps entwickelt. Die Verschleierung des Tatbestandes setzte also hier Mutter und Kind den Gefahren dieses Eingriffs aus und zwar „unnötigerweise".

Ferner ist die Möglichkeit gegeben, daß durch den vorzeitig geborenen heraushängenden Foetus Infektionserreger leichter in die Gebärmutter gelangen können, besonders

wenn zwischen der Geburt des Foetus compressus und der des Kindes längere Zeit vergeht. Solche Fälle, in denen der heraushängende Foetus papyraceus einen Infektionsweg eröffnet hatte, wenn auch die Infektion selbst glücklicherweise wohl ausblieb, sind von Müller und besonders von Weber berichtet, wie auch der Fall III aus der Kieler Klinik ein entsprechendes Bild zeigt, wo die unteren Extremitäten des einen Foetus papyraceus aus der Vulva hängen, der bei der inneren Untersuchung völlig herausgleitet. In dem von Müller berichteten Falle waren Knochen mit einem äußerst übelriechenden Ausfluß abgegangen; mittelst Kugelzange war dann ein halber Foetus compressus entfernt worden. Nachdem dann zwei Tage hindurch Ausspülungen gemacht waren, trat die Geburt des lebenden Kindes ein, in dessen Nachgeburtsteilen außer der zweiten Hälfte des schon halb geborenen Foetus compressus ein zweiter solcher gefunden wurde. Über Fiebererscheinungen im Wochenbett ist nichts berichtet.

In dem Falle von Weber war mit schokoladenbraunem Fruchtwasser von penetrantem Geruch ein mazerierter Foetus compressus geboren; danach schloß sich der Muttermund fest um die Nabelschnur dieses Foetus und auch „die Cervix bildete sich wieder". Nach 5 (!) Tagen traten erneut Wehen auf, die nach weiteren 2 Tagen die Geburt des lebenden Zwillings herbeiführten. Hier, wie schon in dem vorigen Falle auch, fehlt über den Verlauf des Wochenbetts jede Angabe. Man darf wohl annehmen, daß es fieberfrei verlaufen ist.

Die größten Gefahren endlich dürften darin liegen, daß nach Geburt des lebenden Kindes mit dessen anscheinend vollständigen Nachgeburtsteilen der Foetus compressus mit seinen eigenen Eihäuten im Utero zurückbleibt und eventuell unverhoffte Nachblutungen hervorruft. Solche Fälle, in denen längere Zeit Teile der Fruchtanlagen zurück-

blieben, sind von Lwow, Bazzanella, Bäcker, v. Lichem und ein ähnlicher von Nyhoff berichtet.

Dieser Fall sei, seiner Besonderheit wegen, hier als erster angeführt. „Die Frau war normal von einem lebenden Kinde entbunden worden, hatte dann 3 Monate, wenn auch unregelmäßig, menstruiert, und konsultierte den Arzt wegen Abort. In ihren Kleidern fand sich ein Foetus papyraceus. Da die Frucht älter als drei Monate und bereits früher abgestorben war, ließ sich nur annehmen, daß es sich um ein Beiprodukt der ersten Schwangerschaft handelte, das 3 Monate post partum ohne besondere klinische Symptome ausgestoßen wurde."

Ebenfalls „ohne" Blutung wurde 3 Tage nach Geburt eines lebenden Mädchens und eines Foetus papyraceus die zu letzterem gehörige Placenta mit ihren Eihäuten geboren, was man, wie v. Lichem berichtet, erwartet hatte, da die Nachgeburtsteile des lebenden Kindes betreffs des gleichzeitig geborenen Foetus papyraceus keinerlei Anhaltspunkte geboten hatten.

Bazzanella berichtet von einem Fall von Foetus papyraceus, wo in den Nachgeburtsteilen ebenfalls ein solcher freiliegender Foetus compressus gefunden wurde, der nachträglich zu einem Klumpen zusammengerollt worden war. Trotzdem die Nachgeburtsteile keinen diesbezüglichen Anhalt gaben, war das Fehlen der zum Foetus compressus gehörigen Placenta anfangs übersehen worden. Erst die 48 Stunden später spontan erfolgende Ausstoßung derselben hatte die Aufmerksamkeit wieder angeregt, so daß hierbei ein zweiter, gleichfalls zusammengerollter Foetus papyraceus gefunden wurde, der in seiner Eihöhle gebettet lag. In diesem Falle, wie auch in dem parallelen v. Lichems fehlte eine Blutung.

In dem von Bäcker berichteten Falle war gar eine Zwischenzeit von 5 Tagen verstrichen zwischen der Geburt des achtmonatigen toten Kindes und der des Foetus papy-

raceus. Nähere Angaben fehlen hier leider, besonders auch bezüglich etwa beobachteter Blutungen oder sonstiger Symptome.

Eine solche war aber eingetreten, wie Lwow berichtet, als nur 3 Stunden nach der normalen Geburt unter neuen Wehen ein etwa gänseeigroßer, fester Körper ausgestoßen wurde, der neben der komprimierten Placenta einen Foetus papyraceus enthielt.

So zeigt sich in einzelnen Fällen, daß das Vorkommen eines Foetus papyraceus an sich wohl geeignet erscheint, den normalen Geburts- und Wochenbettsverlauf zu beeinträchtigen, wenigstens, daß die Gefahr einer solchen Beeinträchtigung leicht vorliegen kann, wenn auch glücklicherweise unter all den Fällen nur zwei einen wirklichen Nachteil gebracht haben, der aber auch wieder nur ein vorübergehender gewesen ist; in dem letzten Fall eine nicht sehr bedeutende Blutung, in dem ersten von Lomer ein unnötiger Forceps, der zudem größtenteils durch die Angabe der Hebamme veranlaßt wurde, die eine Pulsation gefühlt haben wollte, wo tatsächlich keine bestanden hatte.

Im ganzen ist also der praktische Nachteil der Foetus compressi nur gering zu veranschlagen; man könnte sagen, sie machen in dieser Beziehung — bildlich genommen — nicht mehr von sich reden, als ihrer reduzierten Gestalt zukommt.

Wie schon im Verlaufe der vorangehenden Ausführungen gelegentlich bemerkt ist, benutzt man die Röntgenogramme der Foetus papyracei, um an der mehr oder minder vorgeschrittenen Verknöchernng des Skeletts das erreichte Alter der Foeten zu bestimmen.

In früherer Zeit war zu diesem Zwecke eine Reihe von Serienschnitten und mikroskopische Untersuchung notwendig, wobei noch das an sich wertvolle Objekt zerstört werden mußte. Man begnügte sich also mit einer Schätzung des Alters.

Heute kann man auf einem Röntgenogramm alle Einzelheiten der Verknöcherung ablesen, danach das Alter bestimmen und behält das interessante Objekt unverletzt für die Sammlung.

Ehe nun in dieser Art an die Altersbestimmung der in der Sammlung der Kieler Universitäts-Frauenklinik vorhandenen Foetus papyracei herangetreten werden soll, sei es erlaubt, einige Ausführungen aus Lambertz „Über die Entwicklung des menschlichen Knochengerüstes während des foetalen Lebens" hier voranzusetzen, bezüglich der Technik sei dagegen auf das dort Gesagte verwiesen; nur soll erwähnt werden, daß für die dünnen Körper sehr weiche Röhren genommen wurden.

„Als allgemeine Norm für den Gang der Entwicklung des menschlichen Knochengerüstes mag für die ersten Stadien, welche im Röntgenbilde keine genügende Darstellung finden können, etwa folgende Übersicht gelten. Die Ossifikation beginnt in der 7. Woche am Schlüsselbein und breitet sich nun so schnell aus, daß Ende der 8. Woche schon ein sehr großer Teil des knöchernen Skeletts mit der Entwicklung begonnen hat. Noch in der 7. Woche folgt dem Schlüsselbein der Unterkiefer, diesem in der 8. Woche Oberkiefer, Intermaxillare, die Elemente des Jochbogens, dann das Stirnbein, gleichzeitig der größte Teil der Rippen, hierauf Skapula, Ilium und die langen Röhrenknochen der Extremitäten. Vom Stirnbein aus schreitet die Knochenbildung über die Schädeldecke dorsal vor, beginnt aber noch vor Entwicklung des Parietale und Interparietale im primordialen Teil der Hinterhauptsschuppe und dehnt sich im 3. Monat von hier im knorpeligen Kranium ventral aus. Ende des 2. Monats fehlt die Ossifikation nur noch an der Schädelbasis, einigen kleinen Gesichtsknochen, Wirbelsäule, Brustbein, Hand und Fuß. In der 9. Woche ossifizieren die Nagelphalangen der Finger, Vomer, Interparietale, Pterygoid und Gaumenbein, in der 10. Woche die Metakarpalien und

bald nach diesen die Metatarsalien, worauf an Hand und Fuß die Ossifikation distal allmählich fortschreitet. Im Beginne derselben (10.) Woche erreicht die Verknöcherung an der Schädelbasis die Partes laterales des Hinterhauptbeins und breitet sich von hier aus einerseits, wie bereits angeführt, in dorso-ventraler Richtung im Kranium, andererseits an den Wirbelbogen kandalwärts aus. Den letzteren folgen etwas später die Wirbelkörper, an den untersten Brustwirbeln beginnend. Nach der Mitte des 3. Monats treten die weiteren Ossifikationszentren in weniger schneller Folge auf und Ende des 3. Monats ist bezüglich der Zahl der verknöcherten Skeletteile der Zustand bei der Geburt nahezu erreicht."

Die weiteren Entwicklungsdifferenzen sind dann von Lambertz an der Hand der betreffenden Tafeln aufgeführt, und sollen dieselben, soweit sie für die hier beigehefteten Reproduktionen in Betracht kommen, gelegentlich der Besprechung der einzelnen Röntgenogramme zitiert werden. Diese Röntgenogramme sind zur Schonung der Präparate in der den betreffenden Foeten eigentümlichen Haltung hergestellt worden, daher ergeben sich verschiedene, bisweilen nicht unerhebliche Undeutlichkeiten, die aber durch die allgemeine Deutlichkeit des Übersichtsbildes ausgeglichen werden. Zur genaueren Untersuchung wurde die Lupe benutzt und zwar sowohl an den Kopien, wie in Zweifelsfällen an den Platten.

Tafel I, Figur 1.

Die Haltung dieses Foetus war so, daß Arme und Beine angezogen waren, das rechte Bein dabei etwas vom Körper ab in gestreckter Lage gehalten wurde, daß ferner der Hals in den obersten Wirbeln gebeugt war, derart, daß das Kinn der Brust auflag; der Rücken lag auf der Platte.

An den um die Mitte des 3. Monats verknöchernden Halswirbeln, deren sichtbare (ossifizierte) Bogenteile bei jungen Embryonen infolge der Größe der Wirbel einen

auffallend weiten Abstand voneinander haben, fehlen noch die Verknöcherungszentren sämtlicher Körper. In sämtlichen Brust- und den ersten 4 Lendenwirbeln sind alle drei Zentren sichtbar, am 5. Lenden- sowie am 1. bis 3. Sakralwirbel sind nur die Verknöcherungszentren der Körper sichtbar, am 3. eben als feinstes Pünktchen. Die bis zur Mitte des 3. Monats in der Darmbeinschaufel getrennt bestehenden Ossifikationszentren sind links bereits im Verschmelzen, während sie rechts noch deutlich getrennt erscheinen. Die Nagelphalangen der Finger sind links deutlicher zu erkennen als rechts, wie sich auch dort bereits als Schimmer eine Verknöcherung im II. Metacarpale, das ja zuerst ossifiziert, erkennen läßt. An den andern Metacarpalia und -tarsalia ist von einer Verknöcherung nichts zu sehen. Die Ossifikation am Schädel ist, wohl zum Teil mit wegen der Haltung, nicht deutlich zu sehen, doch sind aus eben diesem Grunde die zu Beginn der 10. Woche einsetzende Verknöcherung der Partes laterales des Hinterhauptbeins, an die sich die der Wirbelbögen in schneller Folge anschließt, sowie die Schläfenbeinschuppen besonders gut sichtbar.

Das Alter dieses Foetus compressus ist nach allem somit ca. auf die Mitte der 10. Woche anzusetzen.

Tafel I, Figur 2.

Dieser Foetus, der schon bedeutend älter ist, als der vorige und nächste, ist nur aus Gründen der Raumersparnis zwischen den beiden jüngeren Foeten angebracht. Er ist in fast genau seitlicher Haltung komprimiert. An den Händen zeigen sich sämtliche Mittelphalangen, auch die des 5. Fingers, verknöchert, wie an den Füßen sämtliche Basalphalangen, ein Zeichen, daß die 16. Woche bereits überschritten ist. Ferner zeigt sich die Mittelphalanx der 2. Zehe, wie auch der erste Calcaneuskern eben als feines Pünktchen, demnach hätte der Foetus den 5. Monat bereits überschritten. Der Deus des Epistropheus ist deutlich ossifiziert, am proximalen

Ende der Ulna ist bereits die erste Andeutung eines Olekranon bemerkbar. Am Becken fehlen noch die Kerne im horizontalen Schambeinast, dagegen sind die Kerne im absteigenden Sitzbeinast bereits vorhanden. Am Schädel ist durch den darüberliegenden Arm die Orientierung erschwert, doch sind die Kiefer, die großen Keilbeinflügel, die Pars basilaris des Occiput, sowie, wenn auch undeutlich, die Gehörwindungen zu erkennen.

Nach allem darf man annehmen, daß dieser Foetus die 21. Woche erreicht hatte.

Tafel I, Figur 3.

Die Wirbelsäule dieses Foetus zeigt deutlich, wie sich eine ziemlich erhebliche Torsion in der Haltung ausgebildet hat. Im Beckenring liegt der Foetus genau auf dem Rücken, in der Höhe der Grenze der Brust- und Lendenwirbel etwa beginnt eine seitliche Torsion, die in der Höhe des 6. Brustwirbels dazu führt, daß der Ossifikationskern des Wirbelkörpers mit dem des rechten Wirbelbogens im Bilde zusammenfällt. An den Halswirbeln läßt sich trotz der schrägen Projektion deutlich erkennen, wie der Abstand zwischen den Kernen voneinander sich nach oben hin vergrößert. Wieweit in den Halswirbelkörpern sich bereits Ossifikationszentren gebildet haben, ist aus der Kopie nicht ersichtlich; im 1. bis 5. Lenden- und 1. Sakralwirbel sind alle 3 Kerne vorhanden, im 2. und 3. Sakralwirbel nur die Kerne der Körper. An der linken Schulter zeichnet sich die Skapula im seitlichen Querschnitt deutlich ab, wie auch die Claviculae sehr gut sichtbar sind. Etwas schwieriger zu entziffern ist die Stellung der Extremitäten auf der rechten Seite, wo Arm und Bein übereinander gelagert sind, sowie besonders der Grad der Entwicklung in den Phalangen der Hände und zum Teil der Füße. Beide Beine sind im Knie gebeugt und eng an den Leib gezogen, der linke Arm ist ganz entsprechend im Ellbogengelenk gebeugt und nach oben

geschlagen, so daß die 3 Armknochen im Bilde übereinanderfallen. Die Metacarpalia der linken Hand sind vollzählig vorhanden, die Verknöcherungsverhältnisse der Phalangen sind nicht zu entziffern. An der rechten Hand ließ sich mit großer Mühe folgendes feststellen: Die rechte Hand ist in Hyperpronation fixiert, sämtliche Metacarpalia sind vorhanden, desgleichen sämtliche Basal- und Endphalangen, die 3., 4. und 2. Mittelphalange ist im Querschnitt getroffen. Die Ossifikation der Metatarsalia ist deutlich sichtbar, wie auch die der Nagelglieder der 1. und 2. Zehe, das der 3. Zehe erscheint eben als feinstes Pünktchen. Am Kopfskelett sind Einzelheiten nicht zu unterscheiden. Alle Einzelheiten, wie auch der Gesamteindruck, sprechen für ein Alter dieses Foetus compressus von 12 Wochen.

Tafel II, Figur 4.

Die auf dieser Tafel vereinigten Figuren 4 und 5 sind die aus der Kieler Frauenklinik unter Fall II beschriebenen Zwillingsfoeten, deren größerer ein 3° mazerierter Foetus von ca. 30 cm Länge war, während der kleinere einen Foetus compressus darstellte. Beide sind in fast genau bilateraler Stellung fixiert.

Figur 4.

Auch hier ist die Wirbelsäule bereits vorhanden, weshalb es sich erübrigt, auf die vorher eintretende Verknöcherung in Clavicula, Skapula usw. noch besonders hinzuweisen. Am Schädel ist hier zunächst folgendes zu bemerken: Unterkiefer und Oberkiefer, dahinter das Keilbein mit den beiden großen Keilbeinflügeln, die ungleich lang erscheinen. Undeutlicher dahinter erscheint die Schläfenbeinschuppe mit dem etwas schärfer hervortretenden Processus zygomaticus. Zwischen dem Keilbeinkörper und dem Ansatz der Wirbelsäule liegt unter dem Pars basilaris occip. wie ein schwacher Bogen der Paukenring. Deutlicher erscheint wieder die Hinterhauptsschuppe. An der Wirbelsäule haben die 6 untersten

Halswirbel bereits ein Ossifikationszentrum im Körper, am Epistropheus vor dem Bogen gelegen, die Brustwirbel und Rippen sind sämtlich angelegt, das Brustbein hat noch keinen Kern. Dagegen bestehen bereits die ca. in der 16. Woche entstehenden Kerne im absteigenden Sitzbeinast. Die 5 Lenden- sowie die 2 ersten Sakralwirbel, deren erster deutlich den Typus der Lendenwirbel zeigt, haben je ihre 3 Kerne, dagegen fehlen dem 3. und 4. Sakralwirbel die Bogenkerne. Die Metatarsi und Metacarpi sind deutlich sichtbar, desgleichen an Händen und Füßen die Basal- und Endphalangen, sowie an den Fingern die Mittelphalangen. Am 5. Finger erscheint die Mittelphalanx eben als Punkt.

Diesen Einzelheiten entsprechend läßt sich feststellen, daß der Foetus aus der 17. Woche stammt.

Tafel II, Figur 5.

Des vorigen Foetus (länger lebend gebliebener) Zwillingsbruder zeigt gegen Figur 4 in folgendem Entwicklungsfortschritte: An den Zehen sind die Ossifikationszentren der 2., 3. und 4. Mittelphalanx aufgetreten. Der Kern der 2. und 3. Mittelphalanx ossifiziert im 6. Monat, oft gegen Ende desselben. „Das Mittelglied der 4. Zehe sei häufig noch beim Neugeborenen knorplig, könne aber schon vom 8. Monat ab ossifizieren," sagt Lambertz, d. h. also von der 29. Woche ab. Der Karpus gibt natürlich ein negatives Bild, dagegen zeigt der Tarsus 2 kleine Kerne im Calcaneus und Talus. Gewöhnlich erfolgt hier die erste Verknöcherung im 6. Foetalmonat, zuweilen aber erst im Verlaufe der beiden folgenden Monate. Nach der Größe der Kerne zu schließen, liegt hier ein solcher seltenerer Fall vor. Die im 6. Monat auftretenden Sternalkerne sind in der seitlichen Projektion in vierfacher Zahl vorhanden, allerdings nur sehr schwach auf der Platte zu sehen, in der Kopie sind sie nicht zu erkennen. (Die Dickendifferenz der beiden Foeten, die hier nebeneinander durchleuchtet sind, ergibt diese Undeutlichkeiten.) Der Dens

des Epistropheus besitzt hier einen ziemlich großen Kern, ferner besitzt der 5. Sakralwirbel, der bis zur Geburt nur einen Kern im Körper hat, hier abnormerweise bereits seine Verknöcherungszentren im Bogen. Am Kopf ist deutlich das verknöcherte Nasenbein zu sehen, sowie die 3 Halbbogengänge des Gehörkanals. Daran, daß die Bogengänge sich nur wenig von den umschlossenen Teilen des Felsenbeins abheben, was noch im 7. Monat wegen der lockeren Spongiosa dieser Teile der Fall ist, läßt sich erkennen, daß dieser Foetus den 7. Monat überschritten, mindestens dessen Ende erreicht hat. An der Gestaltung der Schneidezähne, von denen oben zwei, unten einer scharf hervortreten, kann man ca. auf die 30. Woche schließen.

Beim Abwägen der betreffenden Punkte gegeneinander läßt sich annehmen, daß dieser 3° mazerierte Foetus in der 29. Woche zum Absterben kam, daß also sein Zwillingsbruder während 12 Wochen in der Gebärmutter komprimiert wurde.

Tafel III, Figur 6 und 7.

Diese beiden Foeten sind, wie sich aus der Vergleichung ergibt, genau gleichaltrig, es sind die in Fall III der Kieler Frauenklinik bereits mit ihren näheren Verhältnissen beschriebenen Foeten. Diese beiden können also gemeinsam beschrieben werden.

Um zunächst die Extremitäten vorwegzunehmen, so läßt sich an den Füßen feststellen, daß die gegen Ende der 16. Woche eintretende Verknöcherung der 5. Basalphalanx bereits als feines Pünktchen sich zeigt; ferner sieht man an den Händen bereits die eingetretene Ossifikation der 5. Mittelphalanx. Die in der 16. bis 17. Woche auftretenden Ossifikationszentren im absteigenden Sitzbeinast sind in beiden Figuren deutlich sichtbar. An den Sakralwirbeln sind bereits die Bogenkerne des 3. Wirbels, sowie der Körper des 4. Wirbels als feinste Pünktchen zu sehen, ein Zeichen, daß

die Entwicklung bereits in den 5. Monat eingetreten ist. Auch der Körper des Epistropheus zeigt bereits einen kleinen Kern. Am Schädel sind Ober- und Unterkiefer als ziemlich kompakte Knochen deutlich sichtbar, die großen Keilbeinflügel sind im Bereich des Planum temporale noch wenig ossifiziert und stellen sich als nach oben etwas divergierende Spitzen dar. Der Paukenring ist bei beiden Figuren deutlich sichtbar und stellt einen nach oben offenen Kreis dar, in dem die Pars basilaris des Occiput abgebildet ist. Dahinter liegen die beiden großen, von der Schuppe noch deutlich knorplig getrennten Partes laterales.

Nach allem läßt sich also feststellen, daß diese beiden Foetus papyracei gegen Ende der 17. Woche zum Absterben gekommen sind.

Tafel IV, Figur 8.

Dieser recht stark komprimierte Foetus liegt mit dem Rücken auf der Platte, der Kopf ist nach hinten links gedreht.

Infolge dieser starken Kompression sind hier am Kopfe beide Verknöcherungen der Labyrinthe deutlich nebeneinander sichtbar, die von den Bogengängen umschlossenen Teile des Felsenbeins enthalten jedoch noch eine ziemlich lockere Spongiosa, was in den helleren Flächen zum Ausdruck kommt. Auch die Kiefer und Keilbeinflügel sind sehr deutlich sichtbar; an den Schuppen der einzelnen Schädelknochen demonstriert sich der starke Druck in den verschiedenen Rissen, die von den Knochenrändern der Schuppen medialwärts laufen. An der Wirbelsäule ist der gegen Ende des 5. Monats auftretende Dens des Epistropheus bereits deutlich ossifiziert. An den Sakralwirbeln ist eine anscheinend gar nicht so seltene Ausnahme zu bemerken. Es ist hier nicht nur der kurz vor der Geburt verknöchernde 5. Wirbelkörper bereits deutlich vorhanden, sondern auch die beiden Wirbelbogen des 5. Sakralwirbels zeigen bereits kleine Kerne, eine Annahme, wie sie auch Lambertz an einem Foetus der

24. Woche beschreibt. Am Becken sieht man bereits die Kerne im horizontalen Schambeinaste, die gegen Ende des 5. Monats auftreten können, meist allerdings erst später auftreten. Am Brustbein ist der erste Ossifikationskern aufgetreten, was etwa der 21. bis 22. Woche entspricht; er liegt in der Höhe des 2. Interkostalraums. Am Fuß sieht man den ersten Knochenkern im Calcaneus, sowie die Verknöcherung der Mittelphalangen der 2. und event. 3. Zehe, was sich nicht genau unterscheiden läßt; beide Umstände weisen ca. auf die Mitte des 6. Monats hin.

Aus allen Einzelheiten läßt sich feststellen, daß dieser Foetus papyraceus ca. in der 23. bis 24. Woche zum Absterben kam, man kann sein Alter im Mittel auf das Ende der 23. Woche annehmen.

Tafel V, Figur 9.

Hier ist die starke Verzeichnung besonders der unteren Extremitäten infolge der schrägen Stellung zur Projektionsebene hervorzuheben.

Am Kopfe sind bezüglich des Viszeralskeletts Einzelheiten nicht zu erkennen, dagegen sieht man deutlich die beiden knöchernen Labyrinthe, die in der Projektion nebeneinanderfallen. Der Dens des Epistropheus zeigt auch hier schon seinen Kern. Der erste Kern im Calcaneus ist ein wenig größer als bei dem vorigen Foetus. Im Brustbein sind hier bereits 2 Kerne vorhanden; sonst ist die Entwicklung der beiden Foeten die gleiche. Eine besondere Übereinstimmung zeigt sich seltsamerweise auch darin, daß auch dieser Foetus nicht nur bereits im 5. Sakralwirbel einen Kern im Körper, sondern auch schon feine in den Bogen zeigt, ein Beweis, daß die Annahme, diese Ausnahme sei garnicht so selten, vollauf berechtigt erscheint.

Im ganzen läßt sich hier annehmen, daß der Foetus ein Alter von fast 24 Wochen erreicht hat.

Tafel VI, Figur 10.

An dem Röntgenogramm dieses Foetus ist das Viszeralskelett wieder deutlicher sichtbar, auch sieht man an den Kiefern die Schmelzorgane der Zähne ziemlich deutlich; hinter den Kiefern ragen die großen Keilbeinflügel in die Höhe. Die Verknöcherung des Labyrinths ist deutlich sichtbar; da aber beide sich fast decken, sind Bogengänge nur am hinteren Teile dieses Verknöcherungskomplexes unterscheidbar. Sternalkerne fehlen noch vollständig, dagegen ist auch hier der Dens des Epistropheus bereits verknöchert. Eine besondere Eigentümlichkeit der Sakralwirbel ist gegenüber den beiden vorigen Foeten, daß hier der 5. Sakralkörper noch nicht verknöchert erscheint, daß dagegen die Verknöcherung des 5. Sakralbogens bereits eingetreten ist. Gewöhnlich verknöchert der 5. Sakralwirbelkörper im 8. bis 9. Monat, die Bögen erst nach der Geburt. Es dürfte dies der erste Fall sein, bei dem die Bögen des 5. Sakralwirbels bereits verknöchert erscheinen, dagegen der Körper noch ohne Ossifikationszentrum besteht. Die Knochenkerne im horizontalen Schambeinast sind eben als feine Punkte sichtbar, bezüglich der Mittelphalanx der 2. Zehe läßt sich nichts Genaues bei dieser Stellung ersehen.

Nach allem läßt sich somit das Alter dieses Foetus etwa auf die 22. Woche annehmen.

Tafel VII, Figur 11.

Dieser Foetus liegt gerade auf dem Rücken, der Kopf ist links seitlich gedreht.

An den Extremitäten ist zu bemerken, daß die Hände bereits die 5. Mittelphalanx besitzen, also der 4. Monat beendet ist, daß an den Füßen die Mittelphalangen noch fehlen, der 6. Monat im allgemeinen also noch nicht erreicht ist. Dem würde auch das Fehlen der Kerne im horizontalen Schambeinast entsprechen. Der Kern im Dens des Epistropheus ist auch hier bereits, wenn auch erst klein,

vorhanden, was vom 5. Monat an der Fall ist. Am Kopfe bemerkt man Ober- und Unterkiefer, die großen Keilbeinflügel, sowie die Verknöcherungen der Gehörgänge; an den Kiefern sind eben die ersten Spuren der Zahnanlagen bemerkbar, die im 5. Monat sichtbar werden. Die im 6. Monat auftretenden Sternalkerne fehlen noch, dagegen sind die Bogenkerne des 4. Sakralwirbels bereits vorhanden, die am Ende des 5. Monats auftreten. Als Besonderheit ist auch hier festzustellen, daß der 5. Sakralwirbelkörper auch bei diesem Foetus bereits ossifiziert ist. Bemerkenswert ist ferner, daß der unregelmäßig geformte erste Calcaneuskern bereits deutlich sichtbar ist.

Unter Abwägung dieser Einzelheiten läßt sich annehmen, daß dieser Foetus der 21. Woche angehört.

Nach dem Alter geordnet, müßten die Foetus papyracei folgende Reihenfolge erhalten:

Figur 1 . . . 10 Wochen,
„ 3 . . . 12 „
„ 4 . . . 17 „
„ 6 und 7 . 17 „ (Ende),
„ 2 . . . 21 „
„ 11 . . . 21 „ (Ende),
„ 10 . . . 22 „
„ 8 . . . 23 „
„ 9 . . . 24 „

ferner, und zwar nicht als Foetus papyraceus, der ältere 3. Grades mazerierte Zwillingsbruder von Figur 4

Figur 5 . . . 29 Wochen.

Bei Betrachtung und vergleichender Zusammenstellung der Foeten drängt sich noch folgende Beobachtung auf:

„Unter 6 (!) Fällen, die die 20. Woche erreicht oder überschritten haben, ist nur 1 (!) Fall, Figur 2, der bezüglich der Sakralwirbel die Norm erfüllt, daß vom 8., zuweilen vom 7. Monat an, seltener früher, der 5. Körper und die

Bogen des 4. Sakralwirbels sich ossifiziert finden; daß die Bögen des 5. Sakralwirbels aber erst nach der Geburt ossifizieren. Selbst wenn man die Figur 11, wo dieser Stand bereits in der 21. Woche erreicht ist, als einen dieser selteneren, früher eintretenden Normalfälle ansehen wollte, so stehen diesen beiden Fällen immer noch 3 (!) andre entgegen, die Figuren 8, 9 und 5, in denen die 5. Wirbelkörper **und** -bogen bereits vor der Geburt ossifiziert erscheinen, ganz abgesehen davon, daß in Figur 10 der 5. Sakralwirbel zwar noch keinen Kern im Körper besitzt, dagegen die Ossifikation in den Bögen bereits begonnen hat."

Danach scheint von einer Gesetzmäßigkeit bezüglich des Auftretens von Ossifikationszentren in den Sakralwirbeln nicht unbedingt gesprochen werden zu können, vielmehr erfolgt die Verknöcherung der Wirbelsäule zwar in einer gesetzmäßigen Reihenfolge, doch in den letzten Teilen ziemlich unabhängig von dem erreichten Alter.

Zum Schlusse dieser Arbeit sei es mir gestattet, Herrn Professor Dr. Stoeckel für die liebenswürdige Überlassung der Arbeit, sowie Herrn Professor Dr. Hoehne für die freundliche Anregung herzlich zu danken. Ebenso danke ich Herrn Professor Dr. Anschütz für die gütigst erteilte Erlaubnis zur Benutzung des Röntgeninstituts seiner Klinik.

Literaturverzeichnis.

Abel. Referat über Foetus papyraceus aus der gynäkologischen Gesellschaft zu Leipzig. 1893. Zentr. f. Gyn.*) Bd. 17, S. 149.

Ahlfeld. Mißbildungen des Menschen. Leipzig 1880. S. 34 ff.

Ahlfeld. Beiträge zur Lehre von den Zwillingen II. 1875. Archiv für Gynäkologie, Bd. 8.

Anderson. Kasuistik. Zentr. f. Gyn. 1880. Bd. 4, S. 47.

Ballantyne. Transactions of the obstetrical society of Edinburgh. Zentr. f. Gyn. 1896. Bd. 20, S. 1338.

Ballantyne. Desgl. Monbl. f. Gebh. u. Gyn.**) Bd. 23, S. 417.

Bäcker. Referat über Foetus compressus aus der gynäkologischen Sektion des Kgl. ungarischen Ärztevereins Budapest. Zentr. f. Gyn. 1896. Bd. 20, S. 743.

Bäcker. Demonstration und Referat desselben Vereins, Budapest 1896. Bd. 20, S. 883.

Bazzanella. Drillingsgeburt, eine Frucht lebend, zwei Foetus papyracei. Zentr. f. Gyn. 1891. Bd. 15, S. 625 ff.

Birnbaum. Klinik der Mißbildungen und kongenitalen Erkrankungen des Foetus. 1909.

Bompiani. Retention eines Foetus im Uterus. Kasuistik. Zentr. f. Gyn. 1886. Bd. 10, S. 743.

Bouchacourt. Untersuchung von zwei Fällen von Foetus papyraceus mittelst Röntgenstrahlen. Kasuistik. Zentr. f. Gyn. 1900. Bd. 24, S. 355.

Bouchacourt und Audion. Foetus papyraceus bei Abort von Zwillingen. Zentr. f. Gyn. 1901. Bd. 25, S. 1090.

Brindeau und Bouchacourt. Foetus papyraceus. Bulletin de la société d'obstétrique de Paris. 1899. Zentr. f. Gyn. Bd. 23, S. 789.

Bretschneider. Foetus compressus. Demonstration und Vortrag in der Gesellschaft für Geburtshilfe, Leipzig 1903. Zentr. f. Gyn. Bd. 27, S. 669.

Brohl. Ein selteneres Röntgenbild (Foetus papyraceus). 1904. Zentr. f. Gyn. Bd. 28, S. 437.

*) Zentr. f. Gyn. = Zentralblatt für Gynäkologie.

**) Monbl. f. Gebh. u. Gyn. = Monatsblatt für Geburtshilfe und Gynäkologie.

Curatulo. Einige (eineiige) Zwillinge; 1 Anencephalus, 1 Foetus papyraceus. Referat der gebh. Ges. zu Rom. 1896. Zentr. f. Gyn. Bd. 20, S. 261.

Edgar. Foetus papyraceus. Transactions of the obstetrical society of Glasgow. 1903. Zentr. f. Gyn. Bd. 27, S. 180.

Etheridge. Ein Foetus, eingeschlossen in eine Zwillingsplacenta (Foetus papyraceus). 1885. Zentr. f. Gyn. Bd. 9, S. 812.

Falck. Demonstration einer extrauterinen Fruchtmißbildung. Bericht aus der Versammlung deutscher Naturforscher und Ärzte zu München. 1899. Zentr. f. Gyn. Bd. 23, S. 1231.

Fasola. Foetus papyraceus. Sitzungsbericht aus der Ges. f. Gebh. zu Florenz. 1888. Zentr. f. Gyn. Bd. 12, S. 446.

Freund, W. A. Zur Anatomie und Pathologie der Dehiszenz des graviden Uterus. 1901. Zentr. f. Gyn. Bd. 25, S. 433.

Fruitnight. Ein Fall von Retention eines mumifizierten dreimonatigen Foetus. 1884. Zentr. f. Gyn. Bd. 8, S. 400.

Geuer. Foetus papyraceus (Monochor.). Sitzungsbericht aus der Ges. f. Gebh. u. Gyn. zu Köln. 1894. Zentr. f. Gyn. Bd. 18, S. 391.

Goldberger. Seltene Zwillingsfrüchte. Referat aus der Sitzung des Kgl. ungarischen Ärztevereins. Budapest 1896. Zentr. f. Gyn. Bd. 20, S. 785.

Guggisberg und v. Fellenberg. Über Foetus papyraceus (Referat über einen Fall). 1910. Zentr. f. Gyn. Bd. 34, S. 460 und S. 1226.

Hohlweg. Foetus papyraceus und kurze histologische Betrachtung der retinierten Placenten. Dissertation. München 1904. Referat: Zentr. f. Gyn. Bd. 28, S. 369.

Jaggard. Foetus papyraceus. Kasuistik. 1891. Zentr. f. Gyn. Bd. 15, S. 847.

Lamouroux. Demonstration d'un foetus papyraceus. Bulletin de la société d'obstétrique de Paris. 1899. Zentr. f. Gyn. Bd. 23, S. 1342.

Lambertz. Die Entwicklung des menschlichen Knochengerüstes während des foetalen Lebens. (Atlas der normalen und pathologischen Anatomie in typischen Röntgenbildern.) Hamburg 1900.

Legueu. Zwillingsplacenta mit Foetus papyraceus compressus. Bulletin de la société d'obstétrique de Paris 1909. Zentr. f. Gyn. Bd. 33, S. 1619.

Leith und Napier. Foetus papyraceus. Kasuistik. 1889. Zentr. f. Gyn. Bd. 13, S. 621.

von Lichem. 2 Fälle von Foetus papyraceus. 1902. Zentr. f. Gyn. Bd. 26, S. 137.

Littauer. Demonstration und Vortrag von Foetus papyraceus in der Ges. f. Gebh. zu Leipzig 1898. Zentr. f. Gyn. Bd. 22, S. 59.

Loennberg. Ein Fall von ungewöhnlich kleinem Foetus compressus. 1902. Monbl. f. Gebh. u. Gyn. Bd. 16, S. 25 ff.

Lomer. Über Foetus papyraceus. Sitzungsbericht der gebh. Gesellschaft zu Hamburg. 1890. Zentr. f. Gyn. Bd. 14, S. 81.

Lwow, Kiew. Ein atrophischer Foetus bei gleichzeitiger normaler Schwangerschaft. 1884. Zentr. f. Gyn. Bd. 8, S. 64.

Maiß. Zwillingsabort mit ungleich entwickelten Eiern. Sitzungsbericht der gyn. Ges. zu Breslau 1908. Zentr. f. Gyn. Bd. 32, S. 1663.

Müller. Ein Fall von Drillingen mit 2 Foetus papyracei. Sitzungsbericht der gyn. Ges. zu München 1897. Monbl. f. Gebh. u. Gyn. Bd. 5 (Ergänzungsheft), S. 207.

Neumann. Ein Fall von Foetus papyraceus. Sitzungsbericht der gyn. Sektion des Kgl. ungarischen Ärztevereins, Budapest 1898. Zentr. f. Gyn. Bd. 22, S. 1139.

Nyjhoff. Ein Foetus papyraceus von 9 cm Länge. Sitzungsbericht der niederländischen gyn. Ges. 1907. Zentr. f. Gyn. Bd. 31, S. 769.

Pawlik. Transactions of the obstetrical society of London 1900. Foetus compressus. Zentr. f. Gyn. Bd. 24, S. 428.

Plaut. Foetus papyraceus. Sitzungsbericht der gyn. Ges. zu Leipzig. 1893. Bd. 17, S. 150.

Richardson. Foetus papyraceus. Kasuistik. 1885. Zentr. f. Gyn. Bd. 9, S. 781.

Ritchie. Transactions of the obstetrical society of Edinburgh 1901. Albuminuria, Twin-pregnancy, Foetus papyraceus, Placenta praevia. Zentr. f. Gyn. Bd. 25, S. 413.

Russel und Andrews. Foetus papyraceus. Transactions of the obstetrical society of London 1906. Zentr. f. Gyn. Bd. 30, S. 312.

Sänger. Foetus compressus. Sitzungsbericht der gyn. Ges. zu Leipzig. 1893. Zentr. f. Gyn. Bd. 17, S. 150.

Schatz. Zur Frage über die Quelle des Fruchtwassers und über Embryones papyracei. 1874. Archiv für Gynäkologie. Bd. 7, S. 336 ff.

Schatz. Die Gefäßverbindungen der Placentarkreisläufe eineiiger Zwillinge, ihre Entwicklung und ihre Folgen. 1882—1890. Archiv für Gynäkologie. Bde. 19, 24, 27, 29, 30, 53, 55, 58 und 60.

Schütz. Foetus papyraceus. Sitzungsbericht der Ges. f. Gebh., Hamburg 1892. Zentr. f. Gyn. Bd. 16, S. 549.

Schwalbe. Morphologie der Mißbildungen II. 1907.

Sinclair. Foetus papyraceus. Transactions of the obstetrical society of Northengland. 1900. Zentr. f. Gyn. Bd. 24, S. 429.

Spiegelberg und Wiener. Lehrbuch der Geburtshilfe. Lahr 1891.

Stratz. Foetus papyraceus. Sitzungsbericht der niederländischen gynäkologischen Gesellschaft. 1904. Zentr. f. Gyn. Bd. 28, S. 978.

Straßmann. v. Winkels Handbuch der Geburtshilfe I, 2. Teil. S. 737 ff. (Die mehrfache Schwangerschaft.)

Straßmann. Vortrag über Zwillings- und Doppelbildungen. Sitzungsbericht der Ges. f. Gebh. u. Gyn. Berlin 1905. Zentr. f. Gyn. Bd. 29, S. 115.

Sundberg. Ungewöhnlicher Fall von Foetus compressus. 1898. (sub Loennberg, s. a. a. O.) Monbl. f. Gebh. u. Gyn. Bd. 16, S. 25 ff.

Thieß. Foetus papyraceus. Sitzungsbericht der Ges. f. Gebh. zu Leipzig 1906. Zentr. f. Gyn. Bd. 30, S. 972.

Tuczkai. Ein Fall von Foetus papyraceus. Sitzungsbericht des Kgl. ungarischen Ärztevereins, Budapest 1904. Zentr. f. Gyn. Bd. 28, S. 737.

Weber. Langzeitiger Aufenthalt eines abgestorbenen Foetus bei Zwillingsschwangerschaft im Uterus, neben normaler Fortentwicklung und Geburt eines lebendes Kindes. 1880. Zentr. f. Gyn. Bd. 4, S. 90.

Whiteley. Ein ausgetragenes Kind und ein sechsmonatiger Foetus von einer Frau geboren. Kasuistischer Beitrag. 1887. Zentr. f. Gyn. Bd. 11, S. 80.

Zacharias. Luetische Placenta nebst Foetus papyraceus. Sitzungsbericht der fränkischen Gesellschaft für Geburtshilfe und Frauenheilkunde 1906. Zentr. f. Gyn. Bd. 30, S. 459.

Zacharias. Desgl. Münchener medizinische Wochenschrift 1906. S. 776.

Ferner fanden sich in der Literatur noch 17 nur flüchtig erwähnte Fälle ohne nähere Angaben.

Curriculum vitae.

Am 20. August 1886 zu Graudenz, Westpreußen, geboren, besuchte ich, Otto Paul Richard Nolte, evangelischer Konfession, zunächst die dortige Oberrealschule, später das Realgymnasium zu Bromberg, wo ich Ostern 1905 das Zeugnis der Reife erhielt. Danach besuchte ich die Universitäten Heidelberg, Berlin, woselbst ich das Physikum bestand, München und Jena. Hier bestand ich am 27. April 1911 das Staatsexamen. Während des praktischen Jahres war ich — mit $8^1/_2$monatiger Unterbrechung — in der Lungenheilstätte Hellersen, später am Johanniter-Krankenhause in Bad Oeynhausen und zuletzt in dem Asyl Carlsfeld tätig, einem Privatsanatorium für Nerven- und Geisteskrankheiten. Hier blieb ich auch nach erlangter Approbation noch einige Zeit.

Tafel I.

9/10 d. n. Gr.

Fig

Fig.

Fig.

Tafel II.

2/3 d.n.Gr.

Tafel III.

Fig

Fig

Tafel IV.

Tafel V.

Fig.

Tafel VI.

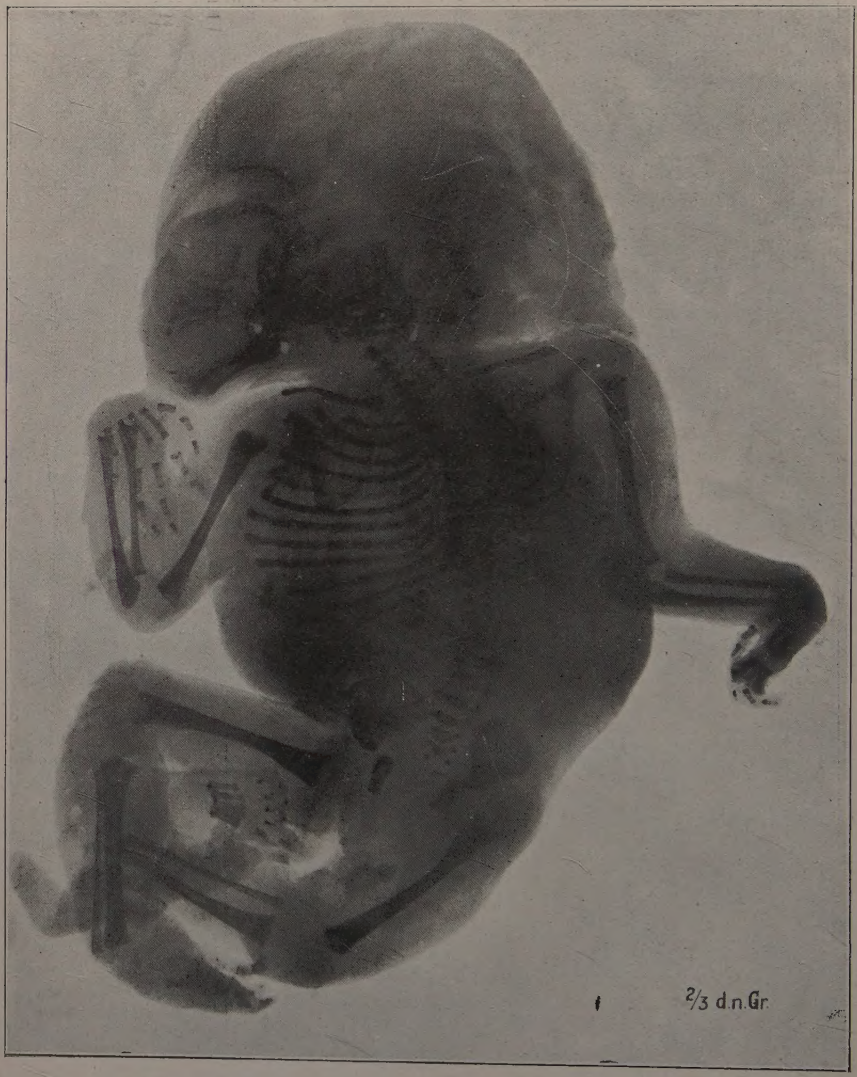

Tafel VII.

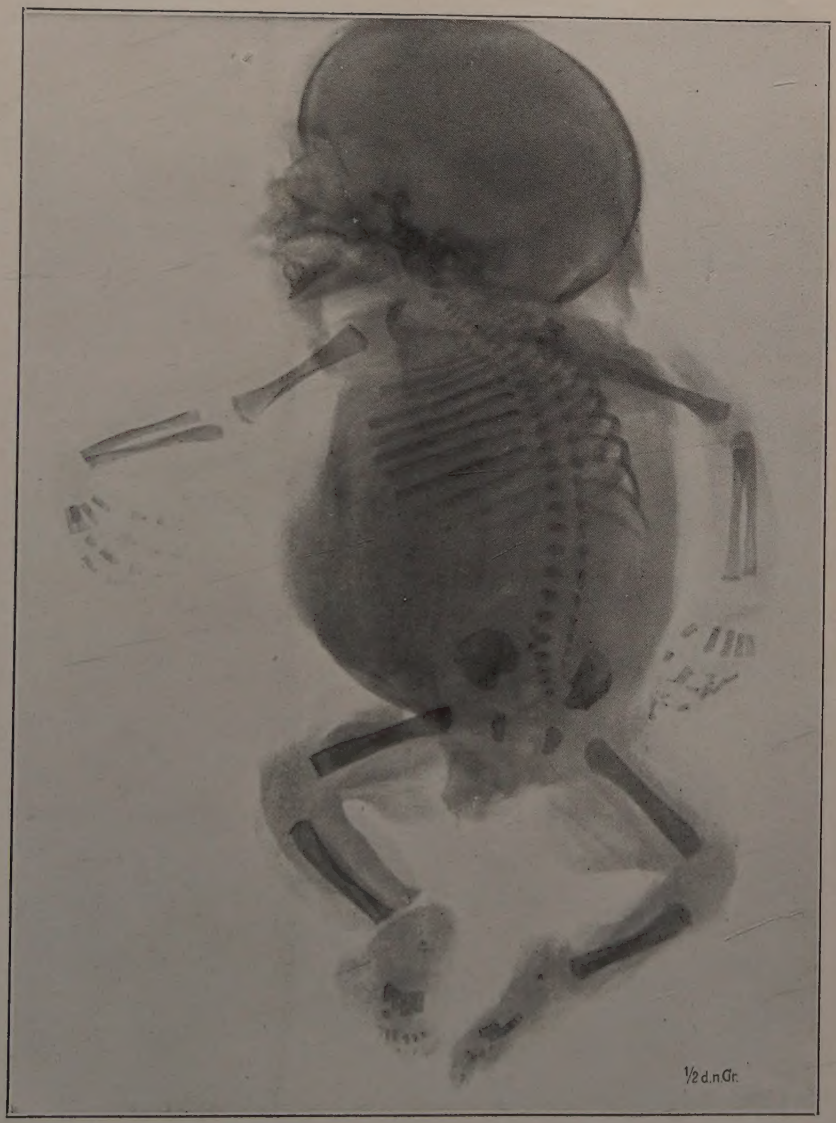

Fig. 1